



---

## PEMERIKSAAN LABORATORIUM TERKAIT KELAINAN HEMOSTASIS PADA *POST-ACUTE CORONAVIRUS DISEASE 2019 (COVID-19)*

Phey Liana

Bagian Patologi Klinik, Fakultas Kedokteran Universitas Sriwijaya, Palembang

Email : pheyliana@fk.unsri.ac.id

---

### ABSTRAK

*Post-acute COVID-19* merupakan suatu kondisi yang merujuk pada gejala menetap pasca *onset* infeksi oleh SARS-CoV-2. Kondisi tersebut dapat menimbulkan berbagai kerusakan sistem organ, termasuk kelainan hematologi yang ditandai gangguan hemostasis. Proses tersebut diperantarai oleh kondisi hiperinflamasi yang dapat menyebabkan trombosis, tromboemboli, dan *Disseminated Intravascular Coagulation (DIC)*. Kelainan koagulopati pada kasus COVID-19 bersifat protrombotik dan menyebabkan gangguan baik pada jantung, vaskular, maupun alat bantu kedokteran (seperti kateter vena sentral dan *extracorporeal membrane oxygenation/ECMO*). Laboratorium klinis memiliki peranan penting untuk deteksi kelainan terkait koagulopati tersebut. Penanda utama koagulopati adalah D-Dimer. Peningkatan kadar D-dimer dikaitkan dengan peningkatan risiko kematian. Selain itu, peningkatan sejumlah penanda lain seperti fibrinogen dan aPTT juga dapat dijumpai.

**Kata kunci :** COVID-19, hemostasis, koagulopati, *Post-Acute Coronavirus Disease 2019*

### ABSTRACT

*Post-acute COVID-19* is a condition that pertains to symptoms that persist after SARS-CoV-2 infection. Such a condition can damage various organ systems, including hematological disorders with impaired hemostasis. This process is mediated by hyperinflammatory conditions resulting in thrombosis, thromboembolism, and disseminated intravascular coagulation (DIC). Coagulopathy abnormalities in COVID-19 patients are predominantly prothrombotic events and lead to the disruption of the heart, vascular system, and medical devices (such as central venous catheters and extracorporeal membrane oxygenation/ECMO). The clinical laboratory serves a crucial role in the detection of coagulopathy-related abnormalities. Elevated D-Dimer levels are the primary marker of coagulopathy and are linked to an increased risk of death. There is also an increase in many other markers, such as fibrinogen and aPTT.

**Keywords:** Coagulopathy, COVID-19, hemostasis, *Post-Acute Coronavirus Disease 2019*

---

### PENDAHULUAN

Pasca infeksi oleh *Severe Acute Respiratory Syndrome-Coronavirus-2 (SARS-CoV-2)* dapat terjadi sejumlah kelainan bahkan setelah hasil pemeriksaan pada kasus *Coronavirus Disease 2019 (COVID-19)* dinyatakan negatif. Pada situasi gejala yang menetap hingga beberapa minggu atau bulan pasca *onset* infeksi (dengan batasan WHO selama 3 bulan), muncul suatu kondisi yang dinamai *post-acute COVID-19*.<sup>1</sup> Selain itu, sejumlah istilah seperti *long COVID*, *long-haul COVID*, *post-acute sequelae of SARS CoV-2 infection (PASC)*, *long-term effects of COVID*, dan *chronic COVID* juga digunakan untuk menandai kondisi ini.<sup>2</sup>

Pada dasarnya, *post-acute COVID-19* dapat dikaitkan dengan sejumlah kerusakan pada organ tubuh manusia. Kelainan tersebut meliputi gangguan neurologis, metabolik, ginjal, sistem respirasi, gastrointestinal, kardiovaskular, dan hematologi.<sup>3</sup> Khusus mengenai gangguan hematologi terdapat sejumlah penyakit utama yang pada dasarnya dikaitkan dengan trombosis (stroke, penyakit jantung koroner, infark miyokard) dan tromboemboli vena.<sup>4</sup>

Laboratorium klinis memiliki peranan penting dalam deteksi kelainan hemotasis pada kondisi *post-acute COVID-19*. Hal ini terutama terkait pemeriksaan untuk menentukan kondisi hiperinflamasi serta penentuan risiko trombosis, tromboemboli, dan *Disseminated Intravascular*



*Coagulation* (DIC).<sup>5,6</sup> Bentuk pemeriksaan laboratorium pun beragam sejalan dengan tujuan yang ingin dicapai, termasuk pemeriksaan penanda inflamasi, koagulasi, dan aktivasi sistem imun; tes koagulasi; tes fibrinolisis; tes *platelet*; penanda aktivasi dan kerusakan endotel; serta biomarker baru.<sup>7</sup> Pada bahasan kali ini akan disampaikan mengenai peranan penanda laboratorium terkait kondisi *post-acute* COVID-19.

## PEMBAHASAN

### A. Definisi

Kondisi kelainan hemostasis pasca infeksi COVID-19 dikenal dengan istilah *COVID-19 Associated Coagulopathy* (CAC). CAC merupakan bentuk komplikasi pasca infeksi oleh SARS-CoV-2 yang mengancam jiwa. Secara umum, mekanismenya belum jelas tapi kemungkinan melibatkan interaksi antara sistem imun bawaan, jalur koagulasi dan fibrinolitik, serta endotel vascular yang menimbulkan kondisi prokoagulan. Hal ini akan menyebabkan status imunotrombotik yang lebih bersifat protrombotik dibandingkan hemoragik.<sup>8,9</sup>

### B. Epidemiologi dan Faktor Risiko

Prevalensi gangguan koagulasi pasca COVID-19 belum jelas. Namun demikian, diperkirakan sebesar 20%-50% dari penderita COVID-19 yang dirawat menunjukkan perubahan status koagulasi (ditandai peningkatan kadar D-dimer, pemanjangan *prothrombin time*, trombositopenia, serta peningkatan kadar fibrinogen. Hal ini erat kaitannya dengan kondisi *systemic inflammatory response syndrome* (SIRS), terutama pada kasus COVID-19 berat.<sup>10</sup> Proses hiperkoagulasi ini selanjutnya dikaitkan dengan kejadian tromboemboli vena, trombosis (seperti kejadian serebrovaskular, iskemia tungkai, akses sentral) maupun sumbatan mikrovaskuler.<sup>10</sup> Data menunjukkan bahwa kejadian gangguan kardiovaskular (dapat dikaitkan dengan hiperkoagulasi) berupa gabungan pericarditis atau myocarditis 10 minggu pasca infeksi adalah 11% dan meningkat menjadi 40% bila hanya salah satu kejadian yang terdeteksi.<sup>11</sup> Selain itu, kejadian tromboemboli vena dan arteri masing-masing terjadi pada sebanyak 1,55% dan 1,71% pasien *post-acute* COVID-19.<sup>12</sup>

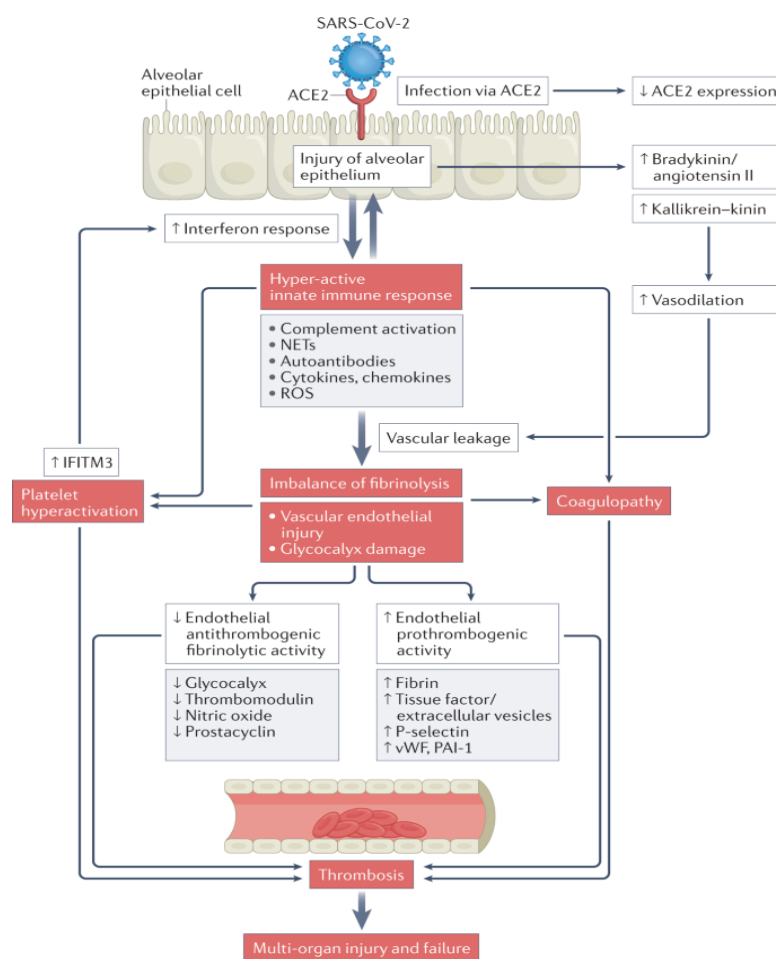
Kejadian gangguan hemostasis pada *post-acute* COVID-19 dikaitkan dengan sejumlah faktor risiko yang mendasari. Faktor risiko tersebut adalah kondisi penyakit derajat berat dan kritis, peningkatan lama perawatan (baik di rumah sakit maupun *Intensive Care Unit/ICU*), lansia berusia >75 tahun, pasien yang memiliki faktor risiko trombosis dan riwayat penyakit kardiovaskular (tromboemboli, penyakit arteri koroner, penyakit oklusi arteri karotis, penyakit arteri perifer), penderita penyakit ginjal kronik, pasien dengan peningkatan skor *International Medical Prevention Registry on Venous Thromboembolism and D-Dimer* (IMPROVE-DD VTE).<sup>9,12</sup> Sementara itu, studi kohort di Amerika Serikat pada 2.882 pasien yang dirawat akibat COVID-19 menunjukkan sejumlah faktor risiko gangguan koagulasi seperti riwayat tromboemboli vena, kadar D-dimer puncak > 3 µg/mL, kadar *C-reactive protein* (CRP) sebelum dipulangkan >10 mg/dL. Sementara, pemberian antikoagulan dapat menurunkan risiko<sup>13</sup>

### C. Patofisiologi Koagulopati

Kejadian koagulopati pada kasus *post-acute* COVID-19 pada dasarnya dapat dikaitkan dengan kejadian kerusakan endotel, trombosis, dan kerusakan multi organ. Kejadian hipofibrinolisis disertai dengan keadaan protrombotik seperti ditandai pemanjangan waktu protrombin (*prothrombin time/PT*) dan *activated partial thromboplastin time* (aPTT) dapat diinduksi oleh COVID-19.<sup>14</sup> Studi oleh Pretorius, dkk. menunjukkan bahwa hiperkoagulasi yang diinduksi inflamasi, trombosit hiperaktif, serta fibrinolisis yang tidak efektif terjadi baik pada pasien COVID-19 maupun long COVID.<sup>15</sup> Hal ini dapat pula bermanifestasi sebagai gejala sesak nafas persisten hingga 6 bulan

pasca infeksi akut yang dihubungkan dengan pembentukan klot resisten fibrinolisis yang mengganggu aliran darah dan menyebabkan pertukaran oksigen tidak efektif.<sup>15</sup>

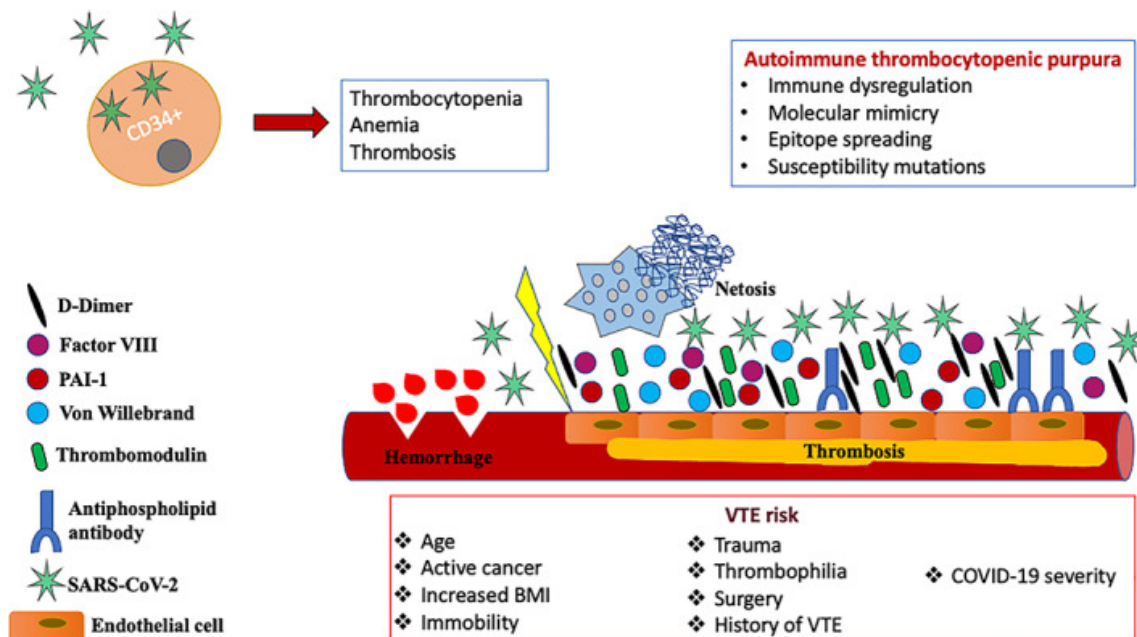
Proses badai sitokin yang disebabkan oleh SARS-CoV-2 mungkin menjadi pusat terjadinya hiperkoagulasi karena adanya hiperinflamasi yang dihasilkan keadaan tersebut. Dampaknya adalah aktivasi sel endotel yang tidak tepat dan aktivasi kaskade koagulasi.<sup>15</sup> Selain itu, pelepasan sitokin TNF- $\alpha$  memiliki dapat menginduksi pelepasan multimer *ultra large faktor von Willebrand* (UL-VWF) dari sel endotel vaskular yang dapat menambah pembentukan trombus.<sup>16</sup> Badai sitokin juga menyebabkan disregulasi sistem antikoagulan, di mana antitrombin III, *tissue factor pathway inhibitor* (TFPI), dan protein C turut terganggu<sup>14</sup> Peningkatan serum amiloid A (SAA) tipe 4 juga terjadi secara signifikan dan memicu pengikatan fibrin, serta mendorong koagulasi dan pembentukan trombus.<sup>17</sup> Mekanisme koagulopati pada infeksi COVID-19 dapat dilihat pada gambar berikut.



Gambar 1. Mekanisme Koagulopati Pasca Infeksi SARS-CoV-2.<sup>8</sup>

Secara umum terdapat tiga mekanisme utama yang dikaitkan dengan hiperkoagulasi pada *post-acute* COVID-19. Hal tersebut meliputi persistensi SARS-CoV-2, hipoksia kronik dan gangguan imun menetap, serta gangguan endotel. Virus yang menetap akan memasuki vesikel ekstraseluler (EV) dan kemudian bersembunyi dan dapat melakukan serangan ulang ke berbagai jaringan. EV positif *tissue factor* (TF) dapat menginisiasi trombosis dengan menyebabkan timbulnya permukaan katalitik faktor pembekuan darah yang mendorong konversi protrombin ke trombin. Sementara itu, hipoksia kronik pada kasus *long* COVID akibat hipertensi pulmonal, emboli, dan fibrosis pulmonal

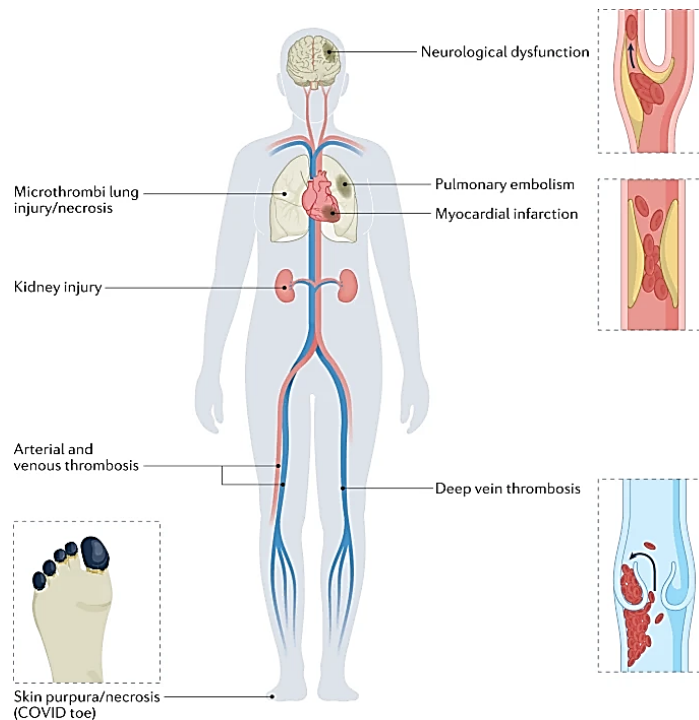
dihubungkan dengan kerusakan endotel, trombosis (material fibrosa), serta hiperplasia kapiler. Kondisi ini juga turut memicu peningkatan penanda inflamasi (TNF- $\alpha$ , IFN-, IL-6, IL-2, CD4+, CD8+ limfosit, monosit, CD14+, CD16+) yang menyebabkan gangguan sistem fibrinolitik, seperti peningkatan *Plasminogen Activator Inhibitor-1* (PAI-1) dan apoptosis sel endotel. Kerusakan endotel oleh SARS-CoV-2 yang meliputi proses endotelitis, inflamasi kapiler, penyakit makrovaskular, dan angiogenesis abnormal dapat menimbulkan efek buruk bagi system vaskular. Dampak tersebut antara lain berupa peningkatan permeabilitas vaskular dan adhesi leukosit, serta penurunan antitrombin III, TF, dan protein C. Proses tersebut akan memperantarai efek prokoagulan yang melibatkan TF, pelepasan vWF dan faktor VIII, peningkatan ekspresi kemokin, serta rekrutmen neutrofil. Pemeriksaan laboratorium akan menunjukkan adanya peningkatan D-dimer dan matriks metaloproteinase.<sup>18,19</sup> Gambaran kelainan hematologi yang terjadi pada *post-acute* COVID-19 dapat dilihat pada gambar 2.



Gambar 2. Patofisiologi Gangguan Hematologi pada *Post Acute* COVID-19.<sup>9</sup>

#### D. Manifestasi Klinis Akibat Koagulopati

Manifestasi klinis akibat koagulopati pada kasus *post-acute* COVID-19 dapat dibagi berdasarkan organ target. Pada jantung dapat terjadi myokard infark tipe I (spontan), gagal jantung kongestif serta obstruksi mikrovaskuler. Sistem neurologis dicirikan dengan stroke, pada paru-paru dapat terjadi emboli pulmonal. Sistem vaskular dapat terdampak dengan trombosis arteri dan tromboemboli vena (trombosis vena dalam dan emboli pulmonal), serta pada hematologi ditandai *disseminated intravascular coagulation* (DIC). Kondisi lain yang dapat terjadi adalah koagulasi pada filter *continuous renal replacement therapy* (CRRT) maupun sirkuit *extracorporeal membrane oxygenation* (ECMO).<sup>20</sup> Ringkasan manifestasi klinis tergambar pada gambar 3.



Gambar 3. Manifestasi klinis pada kasus koagulasi pada *post-acute* COVID-19.<sup>8</sup>

Berdasarkan manifestasi klinis yang dijumpai, kriteria diagnosis CAC telah disampaikan oleh Iba, dkk. Pasien dinyatakan mengalami CAC bila mendapatkan hasil tes COVID-19 terkonfirmasi disertai dengan dua atau lebih dari empat kriteria berikut: (1) trombositopenia (kurang dari  $150 \times 10^9/L$ ); (2) peningkatan D-dimer (lebih dari dua kali batas atas normal); (3) perpanjangan waktu protrombin  $>1$  detik atau INR  $>1,2$ ; (4) adanya trombotik (makrotrombotik termasuk trombotik vena dalam/tromboemboli vena, stroke trombotik, sindrom koroner akut, trombotik arteri ekstremitas, trombotik arteri mesenterika dan/atau mikrotrombotik termasuk lesi kulit dan akral); dan jika pasien memenuhi salah satu dari 4 kriteria di atas dan juga satu atau lebih kriteria berikut: (i) peningkatan kadar fibrinogen; (ii) peningkatan VWF (lebih dari dua kali batas normal atas); (iii) adanya titer tinggi pemeriksaan antikoagulan lupus dan/atau antibodi antifosfolipid, maka dikategorikan menjadi pasien dengan risiko CAC.<sup>21</sup>

#### E. Gambaran Penanda Laboratorium pada Kasus Koagulopati *Post-Acute* COVID-19

Peningkatan kadar D-Dimer adalah penanda terpenting terkait kelainan hemostasis yang berhubungan dengan kematian pada kasus COVID-19. Studi menunjukkan bahwa dibandingkan kelompok control terdapat sejumlah perubahan utama yang terjadi pada kasus *post-acute* COVID-19, antara lain peningkatan kadar fibrinogen, D-dimer dan aPTT (kelompok dengan penyakit respiratori dan kardiovaskular kronik serta respiratori kronik vs. subjek sehat) dan fibrinogen (kelompok dengan kelainan kardiovaskular kronik vs. subjek sehat). Sementara itu, pemeriksaan indeks protrombin dan *International Normalized Ration* (INR) relatif sama antara kedua kelompok. Kelompok dengan komorbiditas kardiovaskular dan respirasi memiliki kadar fibrinogen dan D-dimer lebih tinggi dibanding komorbiditas tunggal (vs. respirasi saja: 14,5% lebih tinggi; vs. kardiovaskular saja: 18,8% lebih tinggi).<sup>22,23</sup> Temuan pemeriksaan hemostasis pada kasus COVID-19 dan perbedaannya dengan kasus lainnya dapat dilihat pada tabel di bawah ini.





Tabel 1. Karakteristik Koagulopati pada Sejumlah Kelainan Klinis<sup>24</sup>

Pemeriksaan	<i>Disseminated Intravascular Coagulation</i>	Mikroangiopati	COVID-19
PT	↑↑	↔	↑↑
aPTT	↑↑	↔	↑
Fibrinogen	↓	↔	↑↑
<i>Fibrin Degradation Products</i>	↑↑	↔	↑↑
D-dimer	↓	↔	↑↑ atau ↑+
Hitung platelet	+	↓	↑ atau ↔
Apus darah tepi	↓	++	*
vWF	↑↑	↔	↑↑
ADAMTS 13		↓	↔
Antitrombin	↓	↓	↑
<i>Anticardiolipin antibody</i>	↔	↔	+
Protein C	↓	↔	+

Catatan: + → >6 kali nilai batas atas, ++ → Apus darah tepi dengan sel darah merah terfragmentasi

Penelitian terdahulu turut mengungkapkan sejumlah data tambahan terkait perubahan profil hemostasis pasien dengan *long* COVID. Studi oleh Pasini, dkk. menunjukkan adanya peningkatan kadar feritin dan D-dimer pada 100% pasien yang diteliti. Sementara itu, kadar laju endap darah (LED) dan CRP meningkat pada 73% responden.<sup>25</sup> Di sisi lain, laktat dehydrogenase (LDH) ditemukan meningkat pada proporsi yang lebih sedikit, yaitu sebesar 27% peserta penelitian. Pretorius, dkk. menunjukkan adanya peningkatan penanda mikroklot amiloid, sementara Von Meijenfeldt, dkk. menggambarkan adanya kasus trombosis vena dalam pada 1 dari 52 pasien yang diteliti.<sup>15,26</sup> Pasien dengan COVID-19 menunjukkan perbedaan bermakna dengan kontrol sehat pada status hemostasisnya. Perbedaan bermakna tampak pada pemeriksaan PT, faktor V, faktor VIII, vWF, antitrombin, fibrinogen, PAI-1, protein C, D-dimer, *Thrombin-antithrombin complex* (TAT), serta *plasmin-antiplasmin complex*.<sup>15,26</sup>

## KESIMPULAN

Kondisi *post-acute* COVID-19 memiliki manifestasi beragam dan salah satunya dikaitkan dengan kelainan sistem hematologi. Kelainan hiperkoagulasi dan hipofibrinolisis pasca infeksi akut COVID-19 ditandai dengan proses trombosis dan perubahan parameter hemostasis. Mekanisme kelainan hemostasis dikaitkan dengan persistensi virus, hipoksia kronik, dan persistensi gangguan sistem imun (hiperinflamasi). Kelainan penanda hemostasis utama adalah adanya peningkatan kadar faktor VIII, D-dimer, dan PAI-1.

## DAFTAR PUSTAKA

1. Subramanian A, Nirantharakumar K, Hughes S, Myles P, Williams T, Gokhale KM, et al. Symptoms and risk factors for long COVID in non-hospitalized adults. *Nat Med.* 2022;28(8):1706–14.
2. Center for Disease Control and Prevention. Long COVID or Post-COVID Conditions [Internet]. 2022. Available from: <https://www.cdc.gov/coronavirus/2019-ncov/long-term->



effects/index.html%0A.

3. Koc HC, Xiao J, Liu W, Li Y, Chen G. Long COVID and its Management. *Int J Biol Sci.* 2022;18(12):4768.
4. Abou-Ismaïl MY, Diamond A, Kapoor S, Arafah Y, Nayak L. The hypercoagulable state in COVID-19: Incidence, pathophysiology, and management. *Thromb Res.* 2020;194(June):101–15.
5. Su Y, Yuan D, Chen DG, Ng RH, Wang K, Choi J, et al. Multiple early factors anticipate post-acute COVID-19 sequelae. *Cell.* 2022;185(5):881–95.
6. Palazzuoli A, Giustozzi M, Ruocco G, Tramonte F, Gronda E, Agnelli G. Thromboembolic Complications in Covid-19: From Clinical Scenario to Laboratory Evidence. *Life.* 2021;11(5).
7. Gorog DA, Storey RF, Gurbel PA, Tantry US, Berger JS, Chan MY, et al. Current and novel biomarkers of thrombotic risk in COVID-19: a Consensus Statement from the International COVID-19 Thrombosis Biomarkers Colloquium. *Nat Rev Cardiol.* 2022;19:475–495.
8. Conway EM, Mackman N, Warren RQ, Wolberg AS, Mosnier LO, Campbell RA, et al. Understanding COVID-19-associated coagulopathy. *Nat Rev Immunol* [Internet]. 2022;22(10):639–49. Available from: <https://doi.org/10.1038/s41577-022-00762-9>.
9. Korompoki E, Gavriatopoulou M, Fotiou D, Ntanasis-Stathopoulos I, Dimopoulos MA, Terpos E. Late-onset hematological complications post COVID-19: An emerging medical problem for the hematologist. *Am J Hematol.* 2022 Jan;97(1):119–28.
10. Gómez-Mesa JE, Galindo-Coral S, Montes MC, Muñoz Martín AJ. Thrombosis and Coagulopathy in COVID-19. *Curr Probl Cardiol.* 2021;46(3):100742.
11. Eiros R, Barreiro-Pérez M, Martín-García A, Almeida J, Villacorta E, Pérez-Pons A, et al. Pericardial and myocardial involvement after SARS-CoV-2 infection: a cross-sectional descriptive study in healthcare workers. *Rev Esp Cardiol (Engl Ed).* 2022 Sep;75(9):734–46.
12. Giannis D, Allen SL, Tsang J, Flint S, Pinhasov T, Williams S, et al. Postdischarge thromboembolic outcomes and mortality of hospitalized patients with COVID-19: the CORE-19 registry. *Blood.* 2021 May;137(20):2838–47.
13. Li P, Zhao W, Kaatz S, Latack K, Schultz L, Poisson L. Factors Associated With Risk of Postdischarge Thrombosis in Patients With COVID-19. *JAMA Netw open.* 2021;4(11):e2135397.
14. Brundyn J, Gillan J, Singh I. Hematologic Abnormalities Associated with Post-Acute COVID-19 Sequelae or “long-COVID”-a Systematic Review. *Int J Biomed Lab Sci.* 2022;11(1):23–42.



15. Pretorius E, Vlok M, Venter C, Bezuidenhout JA, Laubscher GJ, Steenkamp J, et al. Persistent clotting protein pathology in Long COVID/Post-Acute Sequelae of COVID-19 (PASC) is accompanied by increased levels of antiplasmin. *Cardiovasc Diabetol.* 2021;20(1):172.
16. Becker RC, Sexton T, Smyth S. COVID-19 and biomarkers of thrombosis: focus on von Willebrand factor and extracellular vesicles. *J Thromb Thrombolysis.* 2021;52(4):1010–9.
17. Fernández JA, Deguchi H, Elias DJ, Griffin JH. Serum amyloid A4 is a procoagulant apolipoprotein that it is elevated in venous thrombosis patients. *Res Pract Thromb Haemost.* 2020;4(2):217–23.
18. Wang C, Yu C, Jing H, Wu X, Novakovic VA, Xie R, et al. Long COVID: The Nature of Thrombotic Sequelae Determines the Necessity of Early Anticoagulation. *Front Cell Infect Microbiol.* 2022;12:861703.
19. Aleksova A, Fluca AL, Gagno G, Pierri A, Padoan L, Derin A, et al. Long-term effect of SARS-CoV-2 infection on cardiovascular outcomes and all-cause mortality. *Life Sci [Internet].* 2022;121018. Available from: <https://doi.org/10.1016/j.lfs.2022.121018>
20. Abutaleb A, Nathan S. COVID-19 infection-associated coagulopathy: Pathophysiology and clinical implications. *Interv Neuroradiol.* 2021;27(1\_suppl):6–12.
21. Iba T, Warkentin TE, Thachil J, Levi M, Levy JH. Proposal of the Definition for COVID-19-Associated Coagulopathy. *J Clin Med.* 2021 Jan;10(2):191
22. Páramo JA, Levi M, Thachil J, Tripodi A. COVID-19 in the haemostasis laboratory [Internet]. Asnières sur Seine; 2020. Available from: [https://webch.stago.com/fileadmin/user\\_upload/20-Stago\\_France/pdf/Focus\\_1\\_-\\_COVID-19\\_in\\_the\\_haemostasis\\_laboratory\\_\\_EN\\_.pdf](https://webch.stago.com/fileadmin/user_upload/20-Stago_France/pdf/Focus_1_-_COVID-19_in_the_haemostasis_laboratory__EN_.pdf)
23. Noniashvili M, Saralidze T, Svanidze T, Kandashvili T, Mamatsashvili I. Hemostasis Abnormalities in Post-COVID-19 Syndrome. *Res Pr Thromb Haemost.* 2021;5(Suppl 2):215.
24. Becker RC. COVID-19 update: Covid-19-associated coagulopathy. *J Thromb Thrombolysis.* 2020;50(1):54–67.
25. Pasini E, Corsetti G, Romano C, Scarabelli TM, Chen-Scarabelli C, Saravolatz L, et al. Serum Metabolic Profile in Patients With Long-Covid (PASC) Syndrome: Clinical Implications. *Front Med.* 2021;8:714426.
26. von Meijenfeldt FA, Havervall S, Adelmeijer J, Lundström A, Magnusson M, Mackman N, et al. Sustained prothrombotic changes in COVID-19 patients 4 months after hospital discharge. *Blood Adv.* 2021;5(3):756–9.